Clínica Universitária de Radiologia
ADI Associação para o Desenvolvimento da Imagiologia nos CHUC
CHUC CENTRO HOSPITALAR E UNIVERSITÁRIO DE COIMBRA

Reunião temática

António Pedro Pissarra

Aplicação da classificação TI-RADS (Thyroid Imaging Reporting and Data System) na avaliação de nódulos tiroideus

31 de Maio de 2017

Serviço de Imagem Médica
Dir.: Prof. Doutor Filipe Caseiro Alves

INTRODUÇÃO

Nódulos tiroideus são um achado frequente em estudos imagiológicos envolvendo a região cervical, estando presentes em:

- até 68% das ecografias tiroideias em adultos;
- até 25% das TC torácicas com CIV;
- até 18% das TC/RM cervicais;
- até 2% das PET-FDG

No entanto, apenas uma percentagem destes nódulos são malignos

- até 12% dos nódulos identificados em ecografia;
- até 11% dos nódulos identificados em TC/RM;
- até 35% dos nódulos identificados em PET-FDG.

Citologia aspirativa

Método mais eficaz para caracterização de nódulos:

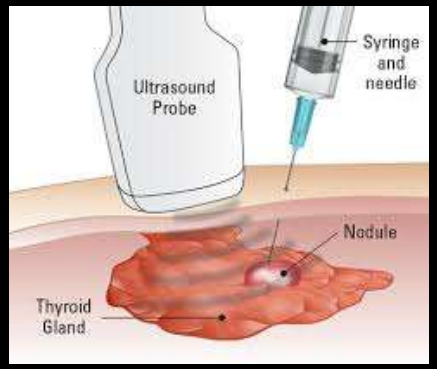

- a maioria dos nódulos são benignos;
- o aumento da taxa de deteção/caracterização de nódulos não levou a redução da t. mortalidade:
- micronódulos (<1 cm) malignos têm comportamento não-agressivo:
- 25% dos nódulos suspeitos em citologia são benignos:

The Bethesda System for Reporting Thyroid Cytopathology: A Meta-Analysis

Bongiovanni M.[a] · Spitale A.[a] · Faquin W.C.[b] · Mazzucchelli L.[a] · Baloch Z.W.[c]

Author affiliations

Corresponding Author

→ Adenoma vs carcinoma folicular

sobre-diagnóstico em 70-80% dos casos

80% das lesões malignas em ♀ e 15% dos ♂

é maior em ♀ e em 10-45% dos ♂

Caracterização citológica e/ou cirurgia para deteção de um pequeno número de lesões malignas

Sistemas de Classificação

Foram desenvolvidos vários sistemas de estratificação de risco, nomeadamente o da ATA, baseado na identificação de padrões ecográficos;

- Complexidade ação;
- Falta de congru ra caracterização dos nódulos;

THYROID
Volume 26, Number 1, 2016
© American Thyroid Association
© Mary Ann Liebert, Inc.
DOI: 10.1089/thy.2015.0020

SPECIAL ARTICLE

2015 American Thyroid Association Management Guidelines for Adult Patients with Thyroid Nodules and Differentiated Thyroid Cancer

The American Thyroid Association Guidelines Task Force on Thyroid Nodules and Differentiated Thyroid Cancer

Bryan R. Haugen,[1,*] Erik K. Alexander,[2] Keith C. Bible,[3] Gerard M. Doherty,[4] Susan J. Mandel,[5] Yuri E. Nikiforov,[6] Furio Pacini,[7] Gregory W. Randolph,[8] Anna M. Sawka,[9] Martin Schlumberger,[10] Kathryn G. Schuff,[11] Steven I. Sherman,[12] Julie Ann Sosa,[13] David L. Steward,[14] R. Michael Tuttle,[15] and Leonard Wartofsky[16]

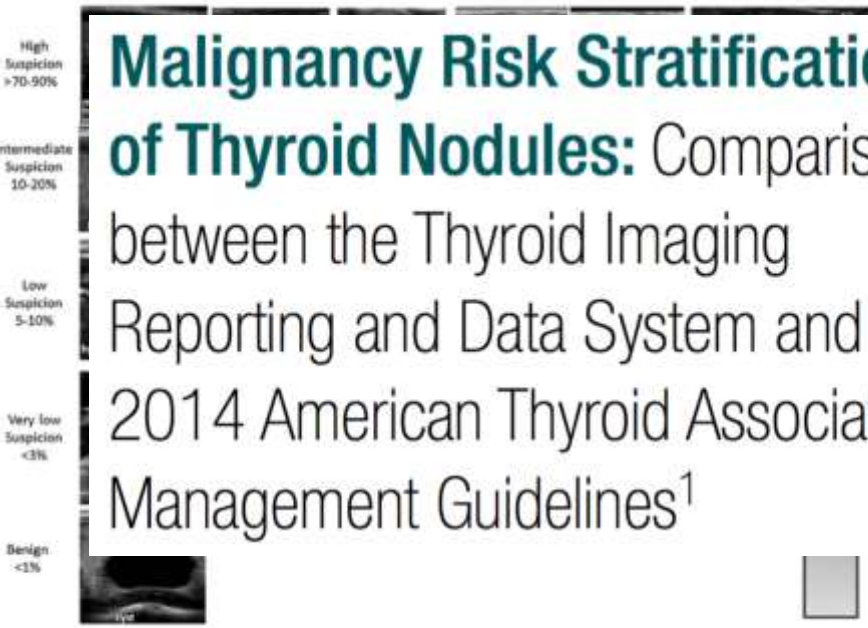

FIG. 2. ATA nodule sonographic patterns and risk of malignancy.

TABLE 6. SONOGRAPHIC PATTERNS, ESTIMATED RISK OF MALIGNANCY, AND FINE-NEEDLE ASPIRATION GUIDANCE FOR THYROID NODULES

Pattern	US features	Estimated risk of malignancy, %	FNA size cutoff (largest dimension)
	Solid hypoechoic nodule or solid hypoechoic component of a partially cystic nodule with any of the following features: irregular margins (infiltrative, microlobulated), microcalcifications, taller than wide shape, or a calcified or a small eccentric solid tissue component, evidence of ETE	>70–90[a]	Recommend FNA at ≥1 cm
Suspicion	Hypoechoic solid nodule with smooth margins without microcalcification, ETE, or taller than wide shape	10–20	Recommend FNA at ≥1 cm
	Isoechoic or hyperechoic solid nodule, or partially cystic nodule with solid areas, without microcalcification, irregular margin or ETE, or taller than wide shape.	5–10	Recommend FNA at ≥1.5 cm
Suspicion	Spongiform or partially cystic nodules *without* any of the sonographic features described in low, intermediate, or high suspicion patterns	<3	Consider FNA at ≥2 cm Observation without FNA is also a reasonable option
	Purely cystic nodules (no solid component)	<1	No biopsy[b]

US-guided FNA is recommended for cervical lymph nodes that are sonographically suspicious for thyroid cancer (see Table 7).
[a]The estimate is derived from high volume centers, the overall risk of malignancy may be lower given the interobserver variability in sonography.
[b]Aspiration of the cyst may be considered for symptomatic or cosmetic drainage.
ETE, extrathyroidal extension.

Desenvolvimento do TI-RADS

Em 2012, o American College of Radiology nomeou várias comissões com o objectivo de desenvolver um sistema de classificação fácil de aplicar e reprodutível por todas as instituições:

1 Recomendações na avaliação de nódulos tiroideus achados acidentalmente

Managing Incidental Thyroid Nodules Detected on Imaging: White Paper of the ACR Incidental Thyroid Findings Committee

Jenny K. Hoang, MBBS[a], Jill E. Langer, MD[b], William D. Middleton, MD[c], Carol C. Wu, MD[d], Lynwood W. Hammers, DO[e], John J. Cronan, MD[f], Franklin N. Tessler, MD, CM[g], Edward G. Grant, MD[h], Lincoln L. Berland, MD[g]

2 Desenvolvimento de termos técnicos de modo a uniformizar a caracterização imagiológica dos nódulos tiroideus

Thyroid Ultrasound Reporting Lexicon: White Paper of the ACR Thyroid Imaging, Reporting and Data System (TIRADS) Committee

Edward G. Grant, MD[a], Franklin N. Tessler, MD[b], Jenny K. Hoang, MBBS[c], Jill E. Langer, MD[d], Michael D. Beland, MD[e], Lincoln L. Berland, MD[b], John J. Cronan, MD[e], Terry S. Desser, MD[f], Mary C. Frates, MD[g], Ulrike M. Hamper, MD[h], William D. Middleton, MD[i], Carl C. Reading, MD[j], Leslie M. Scoutt, MD[k], A. Thomas Stavros, MD[l], Sharlene A. Teefey, MD[i]

3 Desenvolvimento de um sistema TI-RADS com base no léxico descrito

ACR Thyroid Imaging, Reporting and Data System (TI-RADS): White Paper of the ACR TI-RADS Committee

Franklin N. Tessler, MD, CM[a], William D. Middleton, MD[b], Edward G. Grant, MD[c], Jenny K. Hoang, MBBS[d], Lincoln L. Berland, MD[a], Sharlene A. Teefey, MD[b], John J. Cronan, MD[e], Michael D. Beland, MD[e], Terry S. Desser, MD[f], Mary C. Frates, MD[g], Lynwood W. Hammers, DO[h,i], Ulrike M. Hamper, MD[j], Jill E. Langer, MD[k], Carl C. Reading, MD[l], Leslie M. Scoutt, MD[m], A. Thomas Stavros, MD[n]

Desenvolvimento do TI-RADS

Managing Incidental Thyroid Nodules Detected on Imaging: White Paper of the ACR Incidental Thyroid Findings Committee

Jenny K. Hoang, MBBS[a], Jill E. Langer, MD[b], William D. Middleton, MD[c], Carol C. Wu, MD[d], Lynwood W. Hammers, DO[e], John J. Cronan, MD[f], Franklin N. Tessler, MD, CM[g], Edward G. Grant, MD[h], Lincoln L. Berland, MD[g]

- Definir os nódulos tiroideus achados acidentalmente com necessidade de caracterização por estudo ecográfico dirigido;
- Redução dos custos (ecografia, citologia, cirurgia) e da potencial morbilidade (ansiedade, complicações,...) na avaliação de nódulos inócuos.

Desenvolvimento do TI-RADS

Managing Incidental Thyroid Nodules Detected on Imaging: White Paper of the ACR Incidental Thyroid Findings Committee

Jenny K. Hoang, MBBS[a], Jill E. Langer, MD[b], William D. Middleton, MD[c], Carol C. Wu, MD[d], Lynwood W. Hammers, DO[e], John J. Cronan, MD[f], Franklin N. Tessler, MD, CM[g], Edward G. Grant, MD[h], Lincoln L. Berland, MD[g]

- 25-41% dos doentes submetidos a citologia aspirativa avançam para cirurgia, sendo que até 75% dos casos correspondem a nódulos benignos;
- A prevalência de nódulos benignos aumenta com a idade (o ratio de nódulos malignos/benignos poderá ser maior em doentes jovens);
- Diagnóstico com impacto na esperança média de vida?
- A maioria dos tumores descobertos acidentalmente são do tipo papilar, de pequenas dimensões e com menos probabilidade de metastizar;
- Não há características que permitam distinguir a natureza do nódulo em TC e RM;

Desenvolvimento do TI-RADS

Managing Incidental Thyroid Nodules Detected on Imaging: White Paper of the ACR Incidental Thyroid Findings Committee

Jenny K. Hoang, MBBS[a], Jill E. Langer, MD[b], William D. Middleton, MD[c], Carol C. Wu, MD[d], Lynwood W. Hammers, DO[e], John J. Cronan, MD[f], Franklin N. Tessler, MD, CM[g], Edward G. Grant, MD[h], Lincoln L. Berland, MD[g]

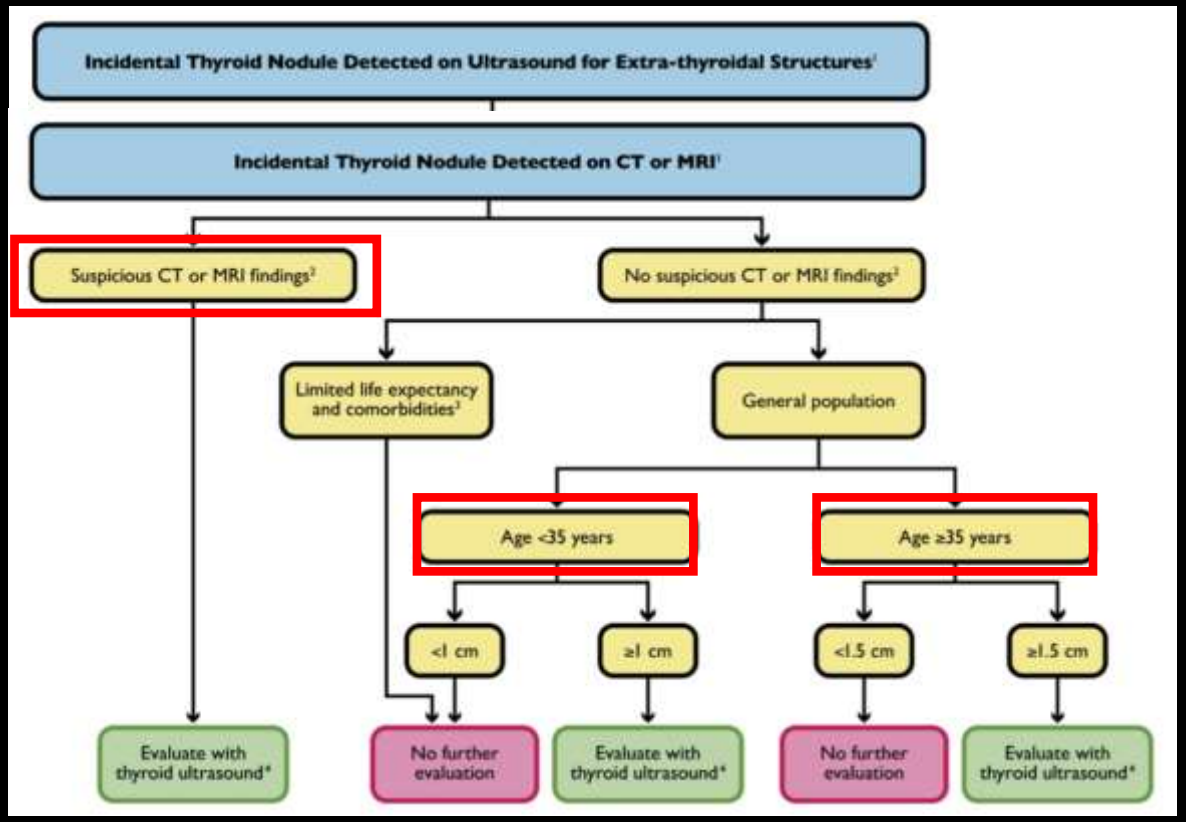

Achados ecográficos suspeitos:

- Microcalcificações;
- Marcadamento hipoecogénico;
- Margens lobuladas ou irregulares;
- Ratio AP/T>1

Achados TC/RM suspeitos:

- Gânglios com calcificações, componente quístico ou realce;
- Invasão dos tecidos adjacentes.

Desenvolvimento do TI-RADS

Managing Incidental Thyroid Nodules Detected on Imaging: White Paper of the ACR Incidental Thyroid Findings Committee

Jenny K. Hoang, MBBS[a], Jill E. Langer, MD[b], William D. Middleton, MD[c], Carol C. Wu, MD[d], Lynwood W. Hammers, DO[e], John J. Cronan, MD[f], Franklin N. Tessler, MD, CM[g], Edward G. Grant, MD[h], Lincoln L. Berland, MD[g]

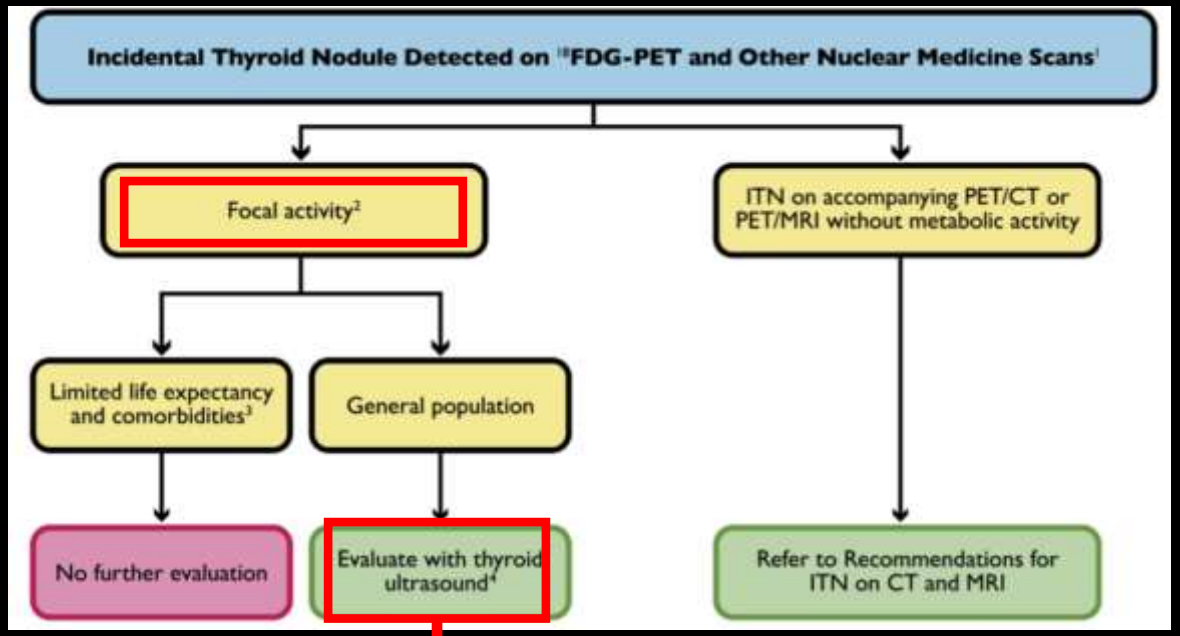

Aumento da atividade metabólica focal é muito sugestivo de malignidade independentemente do aspecto ecográfico.

Citologia Aspirativa

Desenvolvimento do TI-RADS

Managing Incidental Thyroid Nodules Detected on Imaging: White Paper of the ACR Incidental Thyroid Findings Committee

Jenny K. Hoang, MBBS[a], Jill E. Langer, MD[b], William D. Middleton, MD[c], Carol C. Wu, MD[d], Lynwood W. Hammers, DO[e], John J. Cronan, MD[f], Franklin N. Tessler, MD, CM[g], Edward G. Grant, MD[h], Lincoln L. Berland, MD[g]

- Redução de até 46% das ecografias dirigidas;
- Redução de até 35% das citologias aspirativas;
- Falsos negativos = 1,2 %

Desenvolvimento do TI-RADS

Thyroid Ultrasound Reporting Lexicon: White Paper of the ACR Thyroid Imaging, Reporting and Data System (TIRADS) Committee

Edward G. Grant, MD[a], Franklin N. Tessler, MD[b], Jenny K. Hoang, MBBS[c], Jill E. Langer, MD[d], Michael D. Beland, MD[e], Lincoln L. Berland, MD[b], John J. Cronan, MD[e], Terry S. Desser, MD[f], Mary C. Frates, MD[g], Ulrike M. Hamper, MD[h], William D. Middleton, MD[i], Carl C. Reading, MD[j], Leslie M. Scoutt, MD[k], A. Thomas Stavros, MD[l], Sharlene A. Teefey, MD[i]

- Os termos utilizados para caracterização de nódulos tiroideus estão mal definidos e são aplicados de modo inconsistente;

- Desenvolvimento de um léxico que sirva como standard para descrição das características ecográficas dos nódulos tiroideus, reprodutível entre todas as instituições, reduzindo assim a discrepecância entre operadores.

Desenvolvimento do TI-RADS

ACR Thyroid Imaging, Reporting and Data System (TI-RADS): White Paper of the ACR TI-RADS Committee

Franklin N. Tessler, MD, CM[a], William D. Middleton, MD[b], Edward G. Grant, MD[c], Jenny K. Hoang, MBBS[d], Lincoln L. Berland, MD[a], Sharlene A. Teefey, MD[b], John J. Cronan, MD[e], Michael D. Beland, MD[c], Terry S. Desser, MD[f], Mary C. Frates, MD[g], Lynwood W. Hammers, DO[h,i], Ulrike M. Hamper, MD[j], Jill E. Langer, MD[k], Carl C. Reading, MD[l], Leslie M. Scoutt, MD[m], A. Thomas Stavros, MD[n]

- Revisão da literatura considerada relevante, com levantamento dos termos utilizados para descrição dos nódulos tiroideus;
- Termos a utilizar no novo léxico escolhidos com base na frequência em que eram relatados nos artigos utilizados;
- Identificação de categorias que pudessem ser aplicados a todos os nódulos tiroideus.

Desenvolvimento do TI-RADS

ACR Thyroid Imaging, Reporting and Data System (TI-RADS): White Paper of the ACR TI-RADS Committee

Franklin N. Tessler, MD, CM[a], William D. Middleton, MD[b], Edward G. Grant, MD[c], Jenny K. Hoang, MBBS[d], Lincoln L. Berland, MD[a], Sharlene A. Teefey, MD[b], John J. Cronan, MD[e], Michael D. Beland, MD[e], Terry S. Desser, MD[f], Mary C. Frates, MD[g], Lynwood W. Hammers, DO[h,i], Ulrike M. Hamper, MD[j], Jill E. Langer, MD[k], Carl C. Reading, MD[l], Leslie M. Scoutt, MD[m], A. Thomas Stavros, MD[n]

- Identificação de categorias que pudessem ser aplicadas a todos os nódulos tiroideus:

1. Composição;
2. Ecogenicidade;
3. Características dos componentes quísticos/sólidos;
4. Forma;
5. Tamanho;
6. Margens;
7. Halo;
8. Focos ecogénicos;
9. Doppler.

Escolha de categorias com evidência de valor discriminatório →

1. **Composição;**
2. **Ecogenicidade;**
3. **Forma;**
4. **Tamanho;**
5. **Margens;**
6. **Focos ecogénicos;**

Desenvolvimento do TI-RADS

- **Composição** (descrição dos componentes internos do nódulo):
  - Sólido (completamente ou com pequenas áreas quísticas)

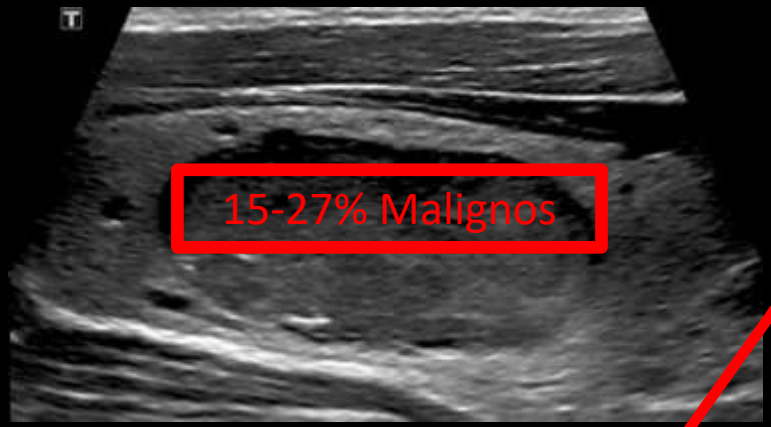

  - Quístico (completamente quístico)

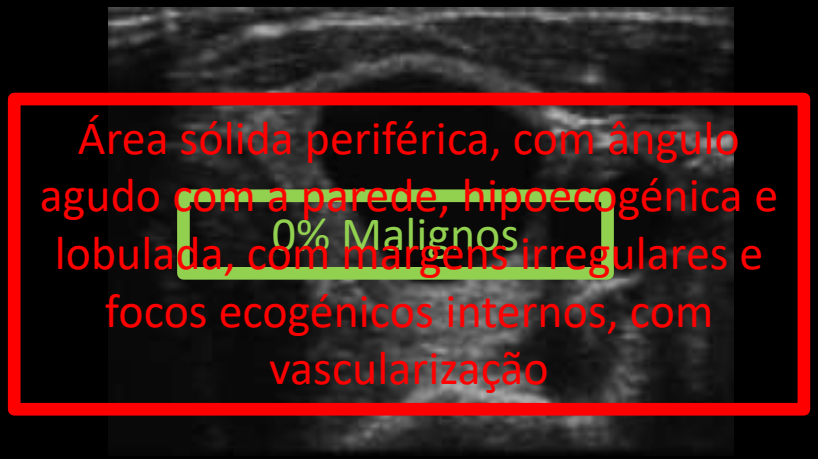

  - Misto (áreas sólidas e líquidas)

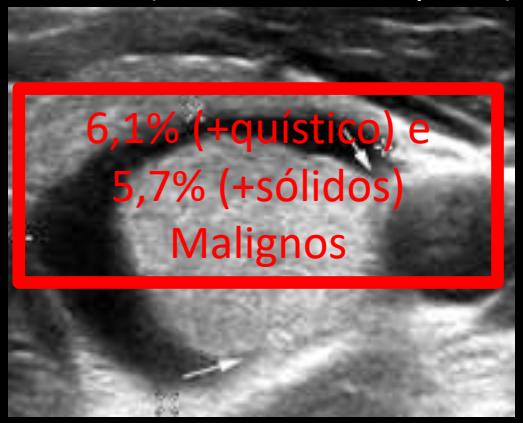

  - Espongiforme (pequenas áreas quísticas)

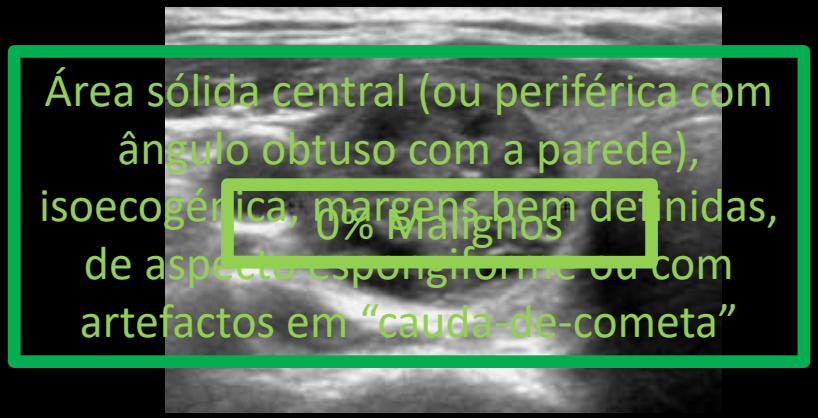

Desenvolvimento do TI-RADS

- Ecogenicidade (do componente sólido vs tecido tiroideu restante):
  - Anecogénico

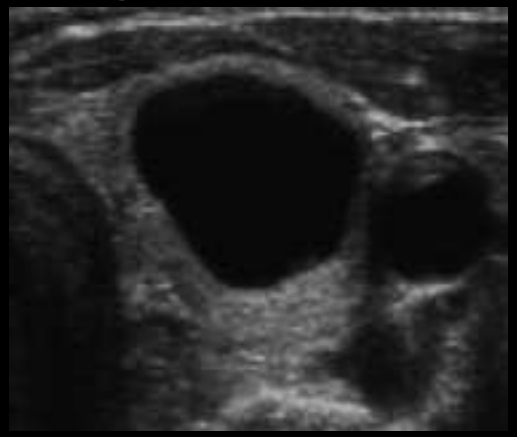

  - Hiperecogénico/Isoecogénico

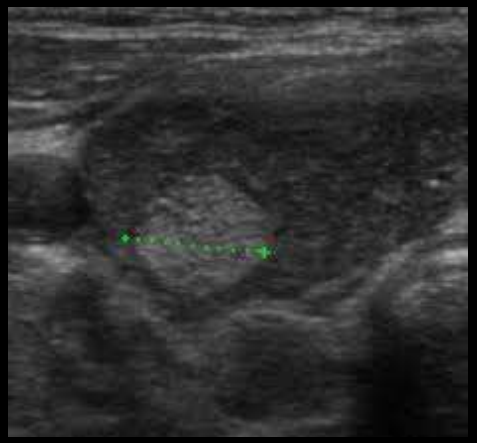

  - Hipoecogénico

  - Marcadamente hipoecogénico
    (mais hipoecogénico que musculos cervicais)

Desenvolvimento do TI-RADS

- Forma (ratio dos eixos AP/Transversal):

  - Mais alto que largo
  (ratio AP/Transversal >1)

  - Mais largo que alto
  (ratio AP/Transversal <1)

Desenvolvimento do TI-RADS

- Tamanho (diâmetros máximos TxAPxL em mm):
  - Múltiplos estudos demonstraram que o tamanho não é preditor independente de malignidade;
  - Discreto aumento na % de metastização em nódulos > 2,5 cm e da mortalidade específica por cancro da tiróide em nódulos > 3 cm;
  - Nódulos < 1 cm: abordagem conservadora;
  - Nódulos > 1 cm: maior relevância das restantes características.

Inclusão no TI-RADS?

Desenvolvimento do TI-RADS

- **Margens** (interface com o parênquima/estruturas adjacentes):
  - Bem definidas (ininterrupta, curvilínea)

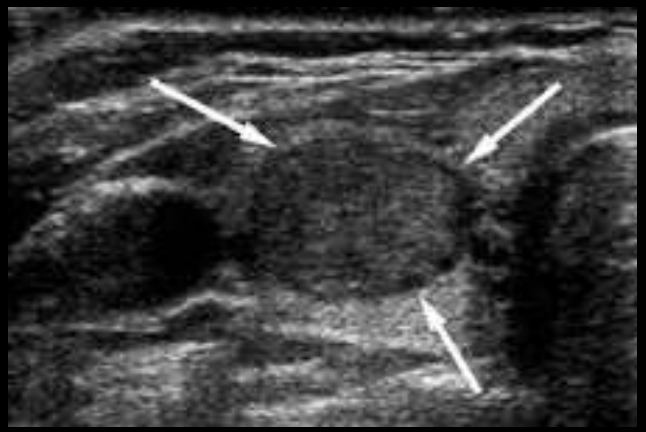

  - Lobuladas (protusões para o parênquima adjacente) ou irregulares (espiculadas, com ângulos agudos)

  - Mal definidas (difícil de distinguir do parênquima adjacente)

  - Extensão extra-tiroideia (extensão através da cápsula tiroideia)

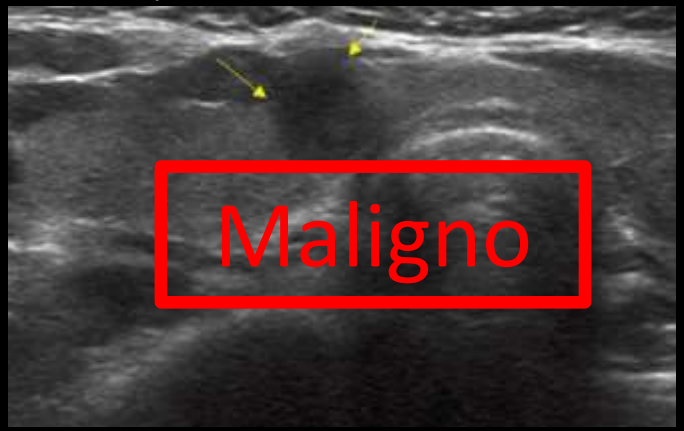

- ? Halo

Desenvolvimento do TI-RADS

- Focos hipercogénicos (no interior do nódulo):
- Ø/ ”cauda de cometa” (artefacto >1 mm)

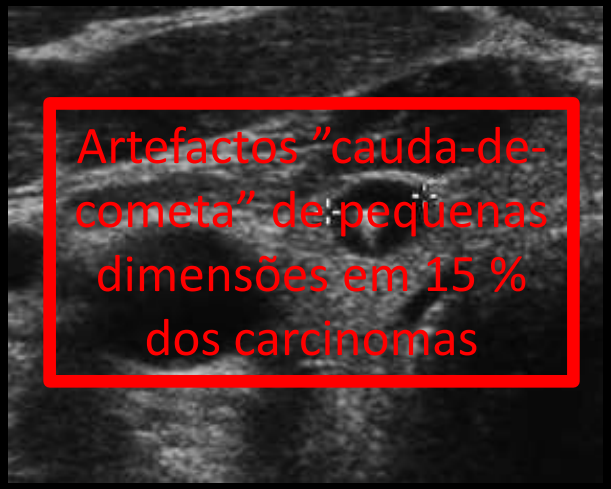

- Calcificações periféricas (podem obscurecer o centro do nódulo)

- Macrocalcificações (cone de sombra posterior)

- Punctiformes (<1mm, sem artefacto posterior)

TI-RADS

ACR Thyroid Imaging, Reporting and Data System (TI-RADS): White Paper of the ACR TI-RADS Committee

Franklin N. Tessler, MD, CM[a], William D. Middleton, MD[b], Edward G. Grant, MD[c], Jenny K. Hoang, MBBS[d], Lincoln L. Berland, MD[a], Sharlene A. Teefey, MD[b], John J. Cronan, MD[e], Michael D. Beland, MD[e], Terry S. Desser, MD[f], Mary C. Frates, MD[g], Lynwood W. Hammers, DO[h,i], Ulrike M. Hamper, MD[j], Jill E. Langer, MD[k], Carl C. Reading, MD[l], Leslie M. Scoutt, MD[m], A. Thomas Stavros, MD[n]

TI-RADS

- Atribuição de pontos a cada uma das características incluídas no sistema de classificação;
- Atribuição de mais pontos a características ecográficas mais suspeitas;
- Classificação do nódulo:

  - **Benigno (TI-RADS 1)**
  - **Não suspeito (TI-RADS 2)**
  - **Minimamente suspeito (TI-RADS 3)**
  - **Moderadamente suspeito (TI-RADS 4)**
  - **Muito suspeito (TI-RADS 5)**

TI-RADS

ACR TI-RADS

COMPOSITION (Choose 1)	
Cystic or almost completely cystic	0 points
Spongiform	0 points
Mixed cystic and solid	1 point
Solid or almost completely solid	2 points

ECHOGENICITY (Choose 1)	
Anechoic	0 points
Hyperechoic or isoechoic	1 point
Hypoechoic	2 points
Very hypoechoic	3 points

SHAPE (Choose 1)	
Wider-than-tall	0 points
Taller-than-wide	3 points

MARGIN (Choose 1)	
Smooth	0 points
Ill-defined	0 points
Lobulated or irregular	2 points
Extra-thyroidal extension	3 points

ECHOGENIC FOCI (Choose All That Apply)	
None or large comet-tail artifacts	0 points
Macrocalcifications	1 point
Peripheral (rim) calcifications	2 points
Punctate echogenic foci	3 points

Add Points From All Categories to Determine TI-RADS Level

Points	TR	Recommendation
0 Points	TR1 Benign	No FNA
2 Points	TR2 Not Suspicious	No FNA
3 Points	TR3 Mildly Suspicious	FNA if ≥ 2.5 cm; Follow if ≥ 1.5 cm
4 to 6 Points	TR4 Moderately Suspicious	FNA if ≥ 1.5 cm; Follow if ≥ 1 cm
7 Points or More	TR5 Highly Suspicious	FNA if ≥ 1 cm; Follow if ≥ 0.5 cm*

TI-RADS

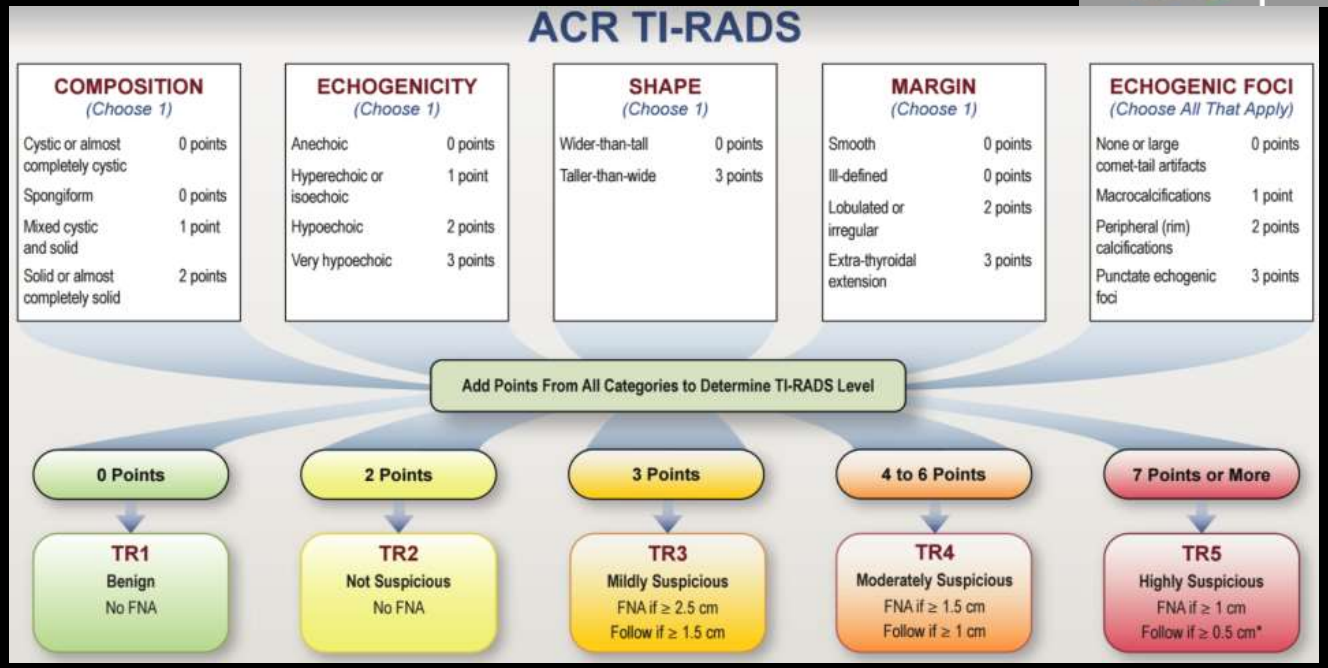

- TR1 só se nódulo completamente quístico;
- Recomendação citologia/follow-up com base no TI-RADS + Tamanho;
- Citologia só em nódulos > 1 cm (nódulo TR 5 com 5-9 mm em algumas circunstâncias).

TI-RADS – Recomendações

- Referir localização do nódulo o mais detalhadamente possível, particularmente se em localização que possa complicar o procedimento cirúrgico;
- Não referir mais que quatro nódulos sem indicação para citologia aspirativa;
- Não realizar citologia aspirativa de mais do que dois nódulos com o maior TI-RADS (≠ de maiores dimensões/dominante);
- Realização de citologia aspirativa de gânglios suspeitos (ovalados, heterogéneos com focos hiperecogénicos punctiformes, com perda do hilo de gordura, vascularização periférica).

TI-RADS – Follow-up

- Aumento das dimensões do nódulo:
  - Aumento de 20% em pelo menos dois eixos e no mínimo 2 mm;
  - Aumento de 50% no volume.
- Periodicidade do follow-up:
  - Benigno (TI-RADS 1)
  - Não suspeito (TI-RADS 2)
  - Minimamente suspeito (TI-RADS 3) **– 1, 3 e 5 anos**
  - Moderadamente suspeito (TI-RADS 4) **– 1, 2, 3 e 5 anos**
  - Muito suspeito (TI-RADS 5) **– 1, 2, 3, 4 e 5 anos**
- Estável durante 5 anos: sem necessidade de follow-up;
- Aumento do TI-RADS durante follow-up: repetir a um ano.

TI-RADS

- Aplicação do sistema PI-RADS em base de dados composta por mais de 3000 nódulos tiroideus com caracterização histológica:

  - Benigno (TI-RADS 1)
  - Não suspeito (TI-RADS 2)

  Risco de carcinoma < 2%

  - Minimamente suspeito (TI-RADS 3) — **Risco de carcinoma 5%**
  - Moderadamente suspeito (TI-RADS 4) — **Risco de carcinoma 5-20%**
  - Muito suspeito (TI-RADS 5) — **Risco de carcinoma >20%**

Exemplos

Exemplos

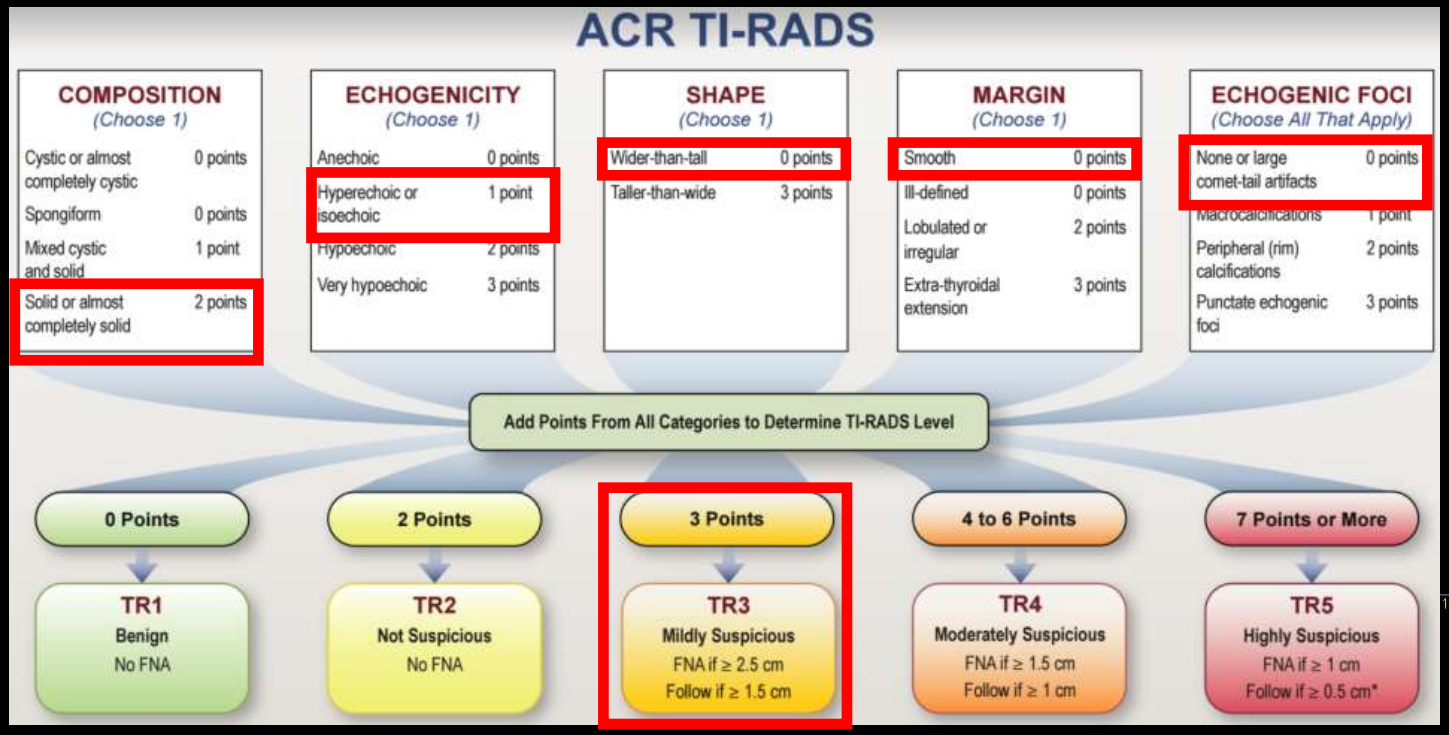

3 pontos – TI RADS 3

15 mm: Follow-up

Exemplos

Citologia Aspirativa

Produto enviado: 1: CCB - Punção Aspirativa - Exterior

Informação clínica:

Descrição Citológica

TIROIDE (lobo direito) - Esfregaços celulares, com fundo colóide e células tiroideias isoladas ou agrupadas esboçando foliculos, sem atipia. NÓDULO COLÓIDE/NODULO ADENOMATOSO HIPERPLASICO.

DIAGNOSTICO-S. BETHESDA- BENIGNO - CATEGORIA II

Exemplos

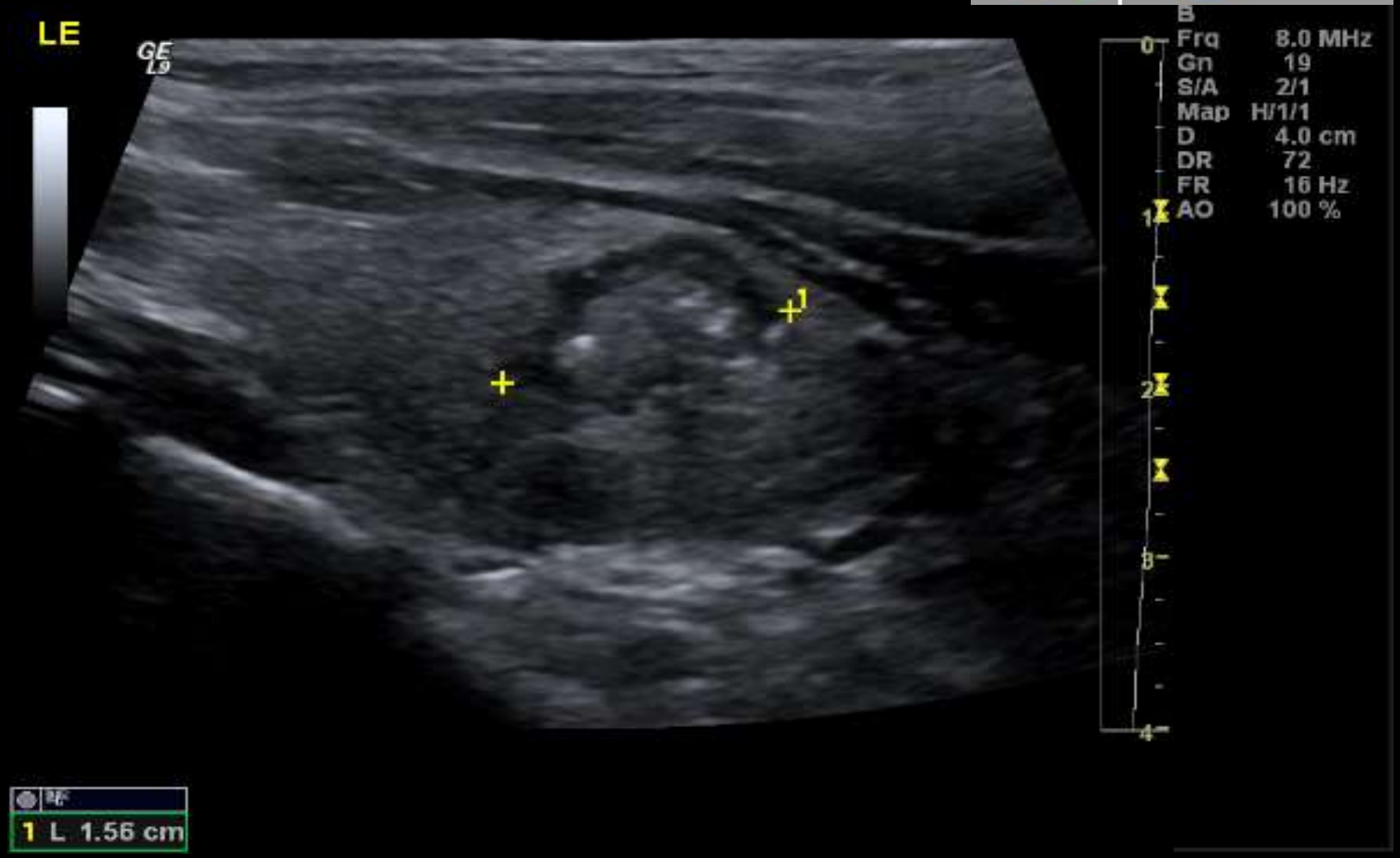
LE
GE
L9
B
Frq 8.0 MHz
Gn 19
S/A 2/1
Map H/1/1
D 4.0 cm
DR 72
FR 16 Hz
AO 100 %
1 L 1.56 cm

Exemplos

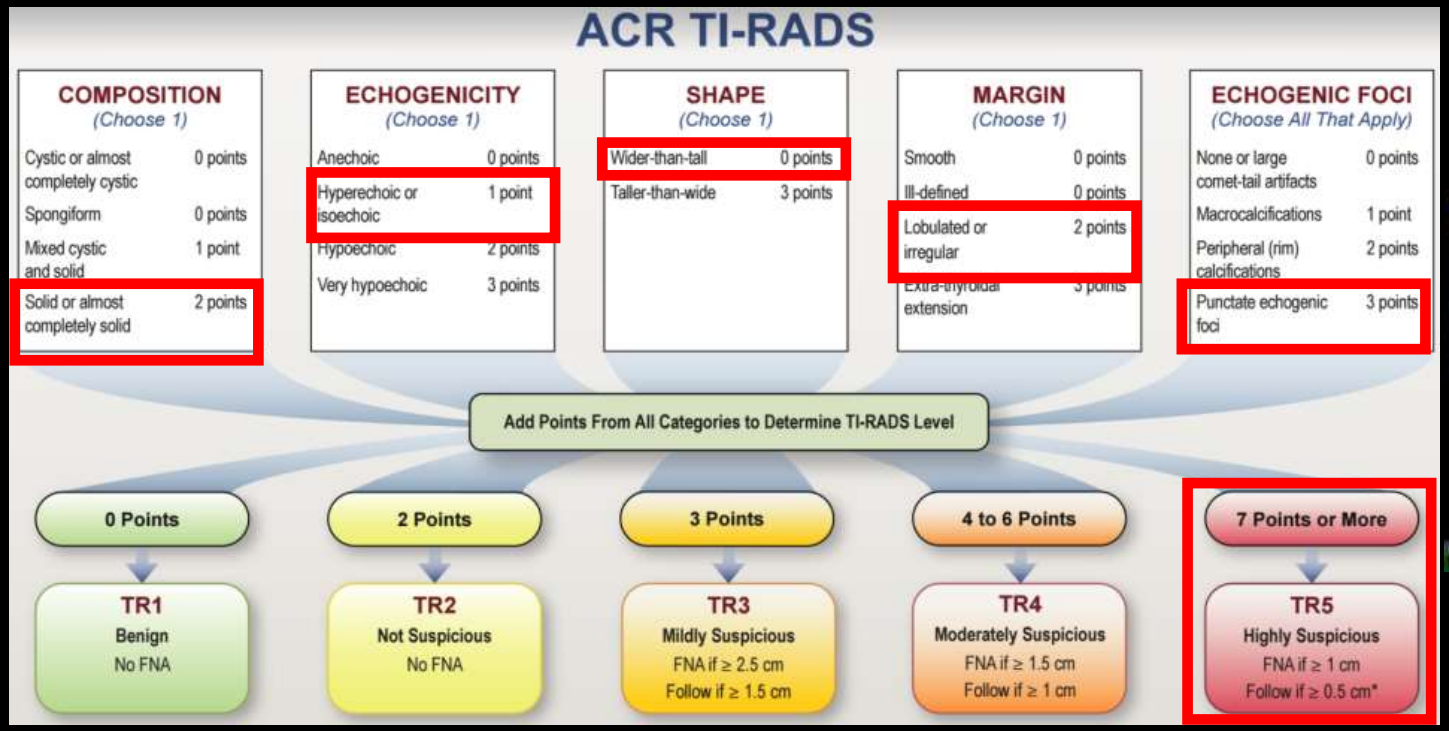

8 pontos – TI RADS 5

16 mm: Citologia

Exemplos

Citologia Aspirativa

Resultados :

Relatório Citológico
DIAGNÓSTICO EM CELL-BLOCK E IMUNOCITOQUÍMICA

TIROIDE (nodulo com 15mm) - Após inclusão em parafina do produto obtido por citologia aspirativa resultou fibrina aprisionando estruturas papilares revestidas de células de citoplasma amplo e eosinófilos e núcleo com pseudoinclusões nucleares e fendas.
Efetuamos CK7 e galactina 3 que foram positivas.

DIAGNOSTICO CITOPATOLOGICO: CARCINOMA PAPILAR DA TIROIDE (provável variante oncocitica)

Peça Histológica

Produtos :	Tiroide
Info. clin. :	34 anos. Nódulo tiroideu no lobo esquerdo com citologia sugestiva de carcinoma papilar.
Requisit. :	Dra Carla Quental

Conclusão
Carcinoma papilar, variante clássica do lobo esquerdo da tiróide, com dimensão estimada de 12mm, de localização intratiroideia, com margem de ressecção livre de neoplasia.
Classif. TNM: (8ª edição, 2017): T1b; R0.
AJCC - I (se M0).

Exemplos

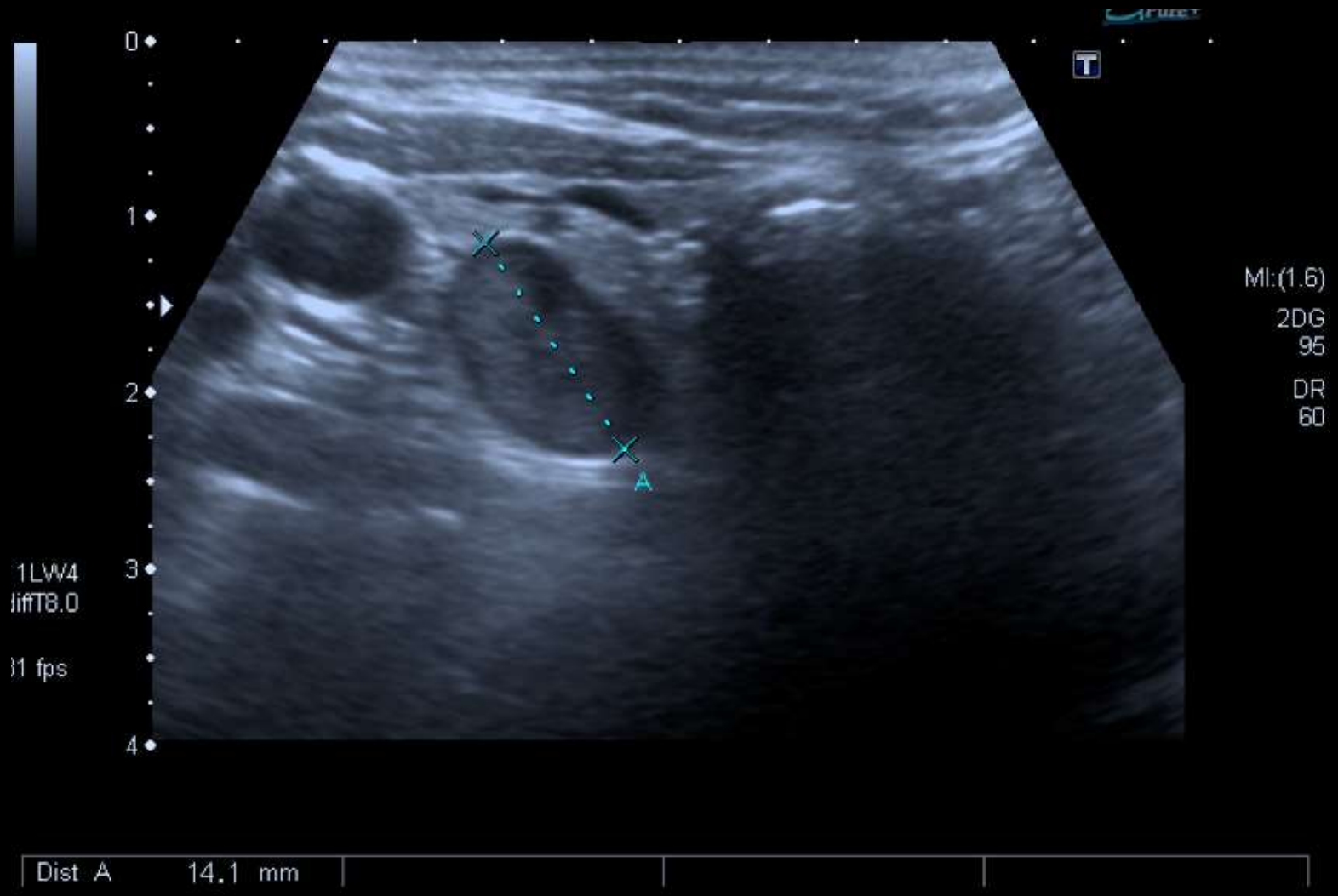

Exemplos

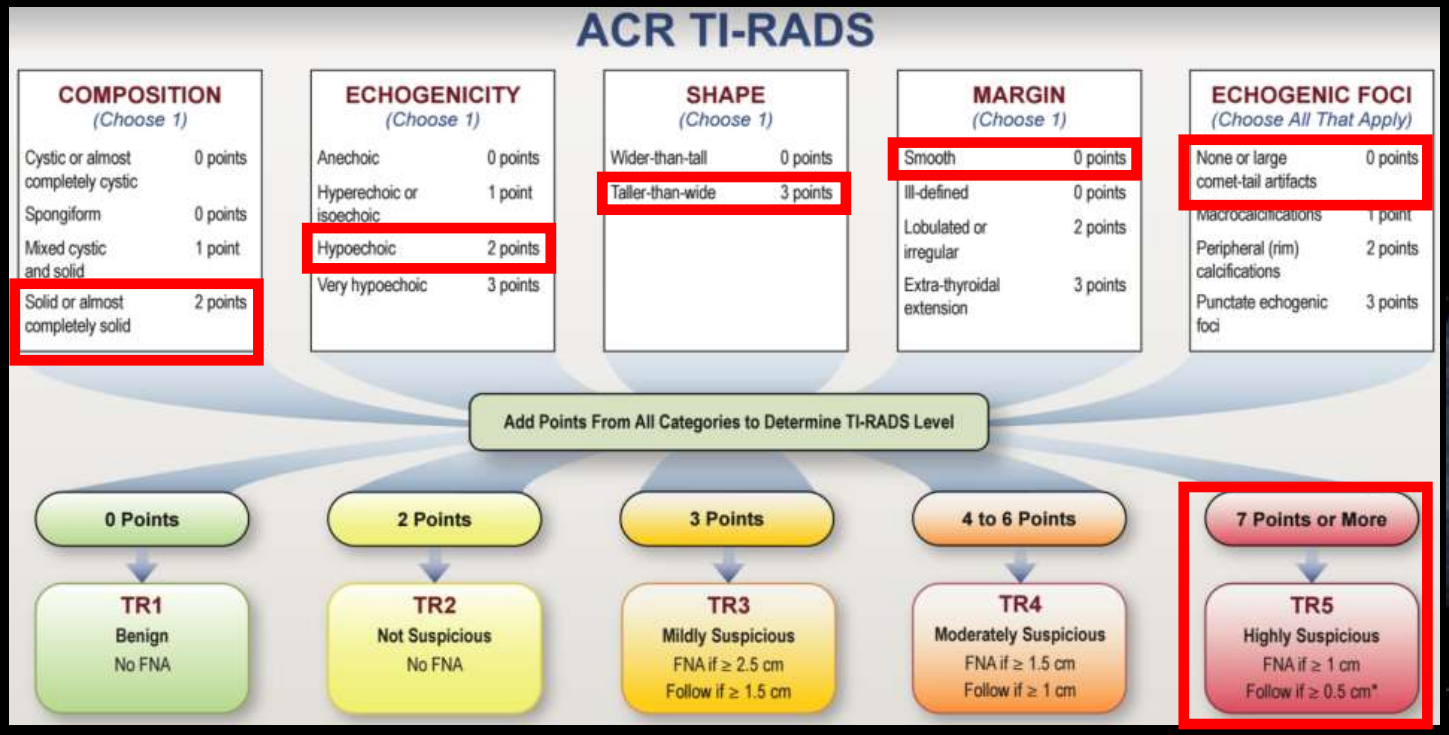

7 pontos – TI RADS 5

14 mm: Citologia

Exemplos

Citologia Aspirativa

Informação clínica:

Descrição Citológica
LOBO DIREITO DA TIROIDE (nodulo com 14mm) - Esfregaços muito celulares, com escassa colóide, sangue e células tiroideias isoladas ou agrupadas e com padrão folicular - TUMOR FOLICULAR.

DIAGNOSTICO - S. BETHESDA - SUSPEITO DE NEOPLASIA FOLICULAR - CATEGORIA IV

Peça Histológica

Produto enviado: 1: T80119 - Tireóide

Informação clínica: 60 anos.
BMN, nódulo com 2cm no lobo esquerdo com citologia de tumor folicular.

Diagnóstico
Hiperplasia nodular da tiroide com nódulo adenomatoso do lobo direito da tiroide, com focos de metaplasia oncocítica.

Colégio de Especialidade

- Relatório Estruturado

Avaliação da glândula

1. Tamanho da tiróide;
   a. Aumento global vs lobar?
   b. Desvio da traqueia?
   c. Componente Mergulhante?

2. Vascularização global;

3. Estrutura global;
   a. Normal?
   b. Heterogeneidade difusa?
   c. Nódulo único?
   d. Multinodular?

Avaliação de nódulo

1. **Composição;**
2. **Ecogenicidade;**
3. **Forma;**
4. **Tamanho** (TxAPxL)
5. **Margens;**
6. **Focos ecogénicos;**

7. Localização;
8. Elastografia.

Categorias e léxico = TI-RADS

Avaliação das cadeias ganglionares

1. **Normal vs Anormal**
2. **Número e localização;**
3. **Dimensões**
4. **Estrutura;**

Colégio de Especialidade

- Relatório Estruturado
  - referir necessidade de exames complementares (laboratoriais ou imagiológicos);
  - referir necessidade de citologia ou biópsia (se sim, a qual(ais));
  - referir necessidade de re-avalição e em que prazo;
  - Aplicação da classificação TI-RADS ?

Relatório Estruturado

- Comentários do Colégio de Endocrinologia
  - reforçar a importância da interação com o clínico e da partilha de informação;
  - possibilidade do relatório ter uma apresentação gráfica ou tipo chek list;
  - sugestão dos exames de follow-up serem realizados pela mesma pessoa.

Relatório Estruturado

- Comentários do Colégio de Endocrinologia

Avaliação da glândula

1. Tamanho da tiróide;
   a. Aumento global vs lobar?
   b. Desvio da traqueia?
   c. Componente Mergulhante?

2. Vascularização global;

3. Estrutura global;
   a. Normal?
   b. Heterogeneidade difusa?
   c. Nódulo único?
   d. Multinodular?

Necessidade da definição de critérios de normalidade/alteração

Descrição de nódulos não dominantes com base na classificação ATA (2005) ou TI-RADS

Relatório Estruturado

- Comentários do Colégio de Endocrinologia

Avaliação de nódulo

1. **Composição;**
2. **Ecogenicidade;**
3. **Forma;**
4. **Tamanho** (TxAPxL)
5. **Margens;**
6. **Focos ecogénicos;**

7. Localização;
8. Elastografia ?

9. Doppler

Caracterização do halo **(não discriminatório)**

Referência à presença de interrupção de calcificação periférica **(baixa especificidade)**

Sem interesse no TI-RADS (distinção hemorragia vs componente sólido)

Relatório Estruturado

- Comentários do Colégio de Endocrinologia

Avaliação das cadeias ganglionares

1. **Normal vs Anormal** → **Suspeito vs Reactivo**
2. **Número e localização;** → **Avaliação dos níveis II, III, IV e VI**
3. **Dimensões;**
4. **Estrutura;** → **Avaliação da vascularização do gânglio**

Requisição para exame ecográfico do pescoço

Relatório Estruturado

- Comentários do Colégio de Endocrinologia

- referir necessidade de exames complementares (laboratoriais ou imagiológicos);
- referir necessidade de citologia ou biópsia (se sim, a qual(ais));
- referir necessidade de re-avalição e em que prazo;
- Aplicação da classificação TI-RADS ?

(excepto se bócio mergulhante, tecido tiroideu ectópico ou patologia paratiróide)

Ausência de critérios para realização de citologia e a decisão do prazo de vigilância depende de dados clínicos;

Não preparado para a prática clinica diária

Referências

1. Franklin N. Tessler et al. ACR Thyroid Imaging, Reporting and Data System (TI-RADS): White Paper of the ACR TI-RADS Committee. 2017 American College of Radiology

2. Grant EG, Tessler FN, Hoang JK, et al. Thyroid ultrasound reporting lexicon: white paper of the ACR Thyroid Imaging, Reporting and Data System (TIRADS) Committee. J Am Coll Radiol 2015;12: 1272-9.

3. Hoang JK, Langer JE, Middleton WD, et al. Managing incidental thyroid nodules detected on imaging: white paper of the ACR Incidental Thyroid Findings Committee. J Am Coll Radiol 2015;12: 143-50.

4. Haugen BR, Alexander EK, Bible KC, et al. 2015 American Thyroid Association management guidelines for adult patients with thyroid nodules and differentiated thyroid cancer: the American Thyroid As- sociation Guidelines Task Force on Thyroid Nodules and Differenti- ated Thyroid Cancer. Thyroid 2016;26:1-133.

Clínica Universitária de Radiologia
ADI Associação para o Desenvolvimento da Imagiologia nos CHUC
CHUC CENTRO HOSPITALAR E UNIVERSITÁRIO DE COIMBRA

Reunião temática

António Pedro Pissarra

Aplicação da classificação TI-RADS (Thyroid Imaging Reporting and Data System) na avaliação de nódulos tiroideus

31 de Maio de 2017

Serviço de Imagem Médica
Dir.: Prof. Doutor Filipe Caseiro Alves